

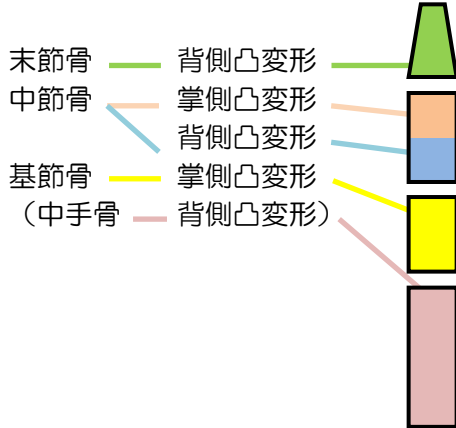
(G) 指骨骨折

※柔理テキスト P252~261

[特徴]

- ・発生頻度：**末節骨骨折** > **基節骨骨折** > **中節骨骨折**
- ・発生機序：指骨骨折は直達外力または過伸展・過屈曲で発生、(直達外力転位少なく**粉碎骨折**となる場合)
- ・治療：整復時には**オーバーラッピングフィンガー**防止(骨片回旋転位の整復)
掌側変形は関節運動障害を起こす事がある(浅指屈筋・深指屈筋の腱鞘の癒着など)

★指骨骨折による、骨折部の変形法則！



	①中手骨	②基節骨	③中節骨 (近)	④中節骨 (遠)	⑤末節骨
凸変形(近位骨片)	背	掌	背	掌	背
転位(遠位骨片)	掌	背	掌	背	掌
固定(IP)	グー	グー	パー	グー	パー

※固定のMPは全てグー(屈曲)

a. 基節骨骨折

[原因(発生機序)]

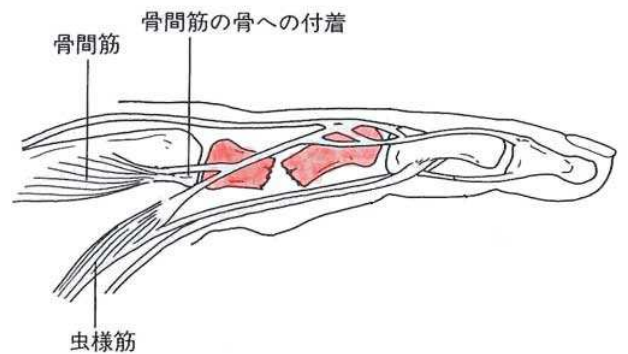
- ・直達外力、介達外力のどちらでも発生する
- ・スポーツ活動(過伸展や過屈曲)に好発

[症状]

- ・近位骨片→屈曲(虫様筋や骨間筋の作用)
- ・遠位骨片→背側転位(背側腱膜などの牽引)
- ・骨折部→**掌側凸変形**

[治療(固定法)]

- ・固定肢位…手関節 30° 伸展(背屈)、MP 関節 30° 屈曲、PIP 関節 70° 屈曲、DIP 関節 20° 屈曲
- ・固定範囲…前腕中央から指の先まで
 ※回旋転位を起こしやすい不安定な骨折は隣接指と一緒に固定
- ・固定期間…約 **2週間**後から除除に自動運動を開始、指他動運動は禁止
- ・オーバーラッピングフィンガーの防止、屈・伸筋腱のバランス保持、癒着・拘縮の防止、機能訓練



基節骨骨折

b. 中節骨骨折(骨幹部骨折)

[症状]

- ・骨折部が浅指屈筋腱附着部の近位にあるか遠位にあるかによって逆の変形を示す

浅指屈筋腱附着部よりも**近位**の骨折(図B・I)

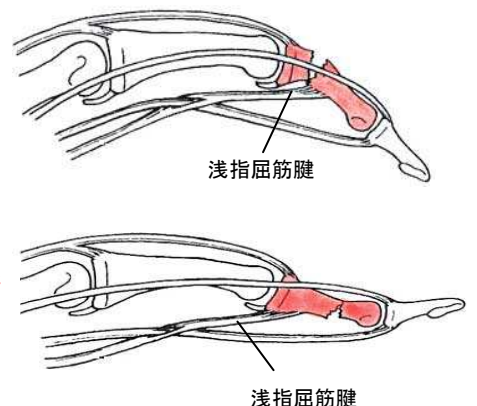
- 近位骨片・・・伸展・・・指伸筋腱
- 遠位骨片・・・屈曲(短縮)・・・**浅指屈筋腱**

背側凸変形

浅指屈筋腱附着部よりも**遠位**の骨折(図B・II)

- 近位骨片・・・屈曲・・・**浅指屈筋腱**
- 遠位骨片・・・伸展

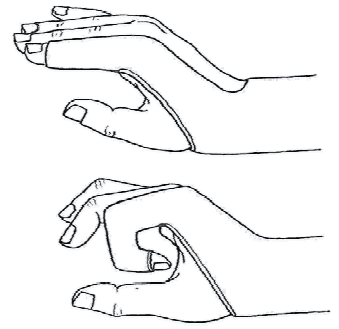
掌側凸変形



中節骨骨折

【治療（固定法）】

- ・浅指屈筋腱附着部より近位部の骨折
→手関節軽度伸展（背屈）、MP関節軽度屈曲、PIP関節・DIP関節**伸展位**
- ・浅指屈筋腱附着部より遠位部の骨折
→手関節軽度伸展（背屈）、MP関節軽度屈曲、PIP関節・DIP関節**屈曲位**



C. 末節骨骨折

【原因（発生機序）】

- ・指骨の中でも外傷を受ける機会が**最も多く**、手の骨の骨折の**半分以上**を占めている。
- ・最も頻度の高い指が**第3指**、次いで**第1指**である。
- ・直達外力（圧挫、切断・・・開放骨折の可能性有）>介達外力（突き指など）

【骨折の分類】

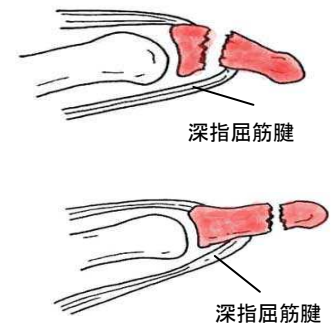
- ① 縦骨折
- ② 横骨折
- ③ 粉碎骨折がある

【症状】

- ・骨折の固有症状（腫脹、圧痛、皮下出血斑、遠位部の掌側転位など）
- ・爪下血腫のため強い疼痛

【転位】

深指屈筋腱附着部より近位での骨折
 近位骨片・・・背側転位または原位置
 遠位骨片・・・掌側転位・・・深指屈筋 } **背側凸変形**
 深指屈筋腱附着部より遠位での骨片
 筋力に左右されず**爪に保護**されていて転位がほとんどないことが多い

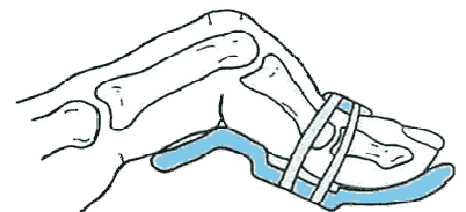


末節骨骨折

※ マレットフィンガー（ハンマー指・ベースボールフィンガー・ドロップフィンガー）

【特徴】

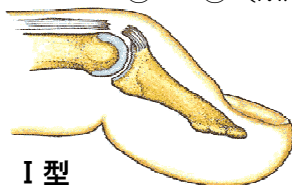
- ・野球、バレーボールなどの球技中、**突指**という形で発生するものが多い
- ・早期に適切な処置を施せば保存的に治癒
- ・DIP関節屈曲、PIP関節伸展の外観を呈する
- ・放置すれば、DIP関節伸展障害（**完全伸展不能**）が残存
- ・PIP関節の過伸展が加わり、**スワンネック変形**が続発することがある



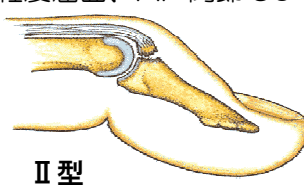
【分類】

	病態	固定肢位	期間
① I型	腱断裂	DIP 関節過伸展	6~8w
② II型	裂離骨折		5~6w
③ III型	関節骨折	伸展、 観血療法	

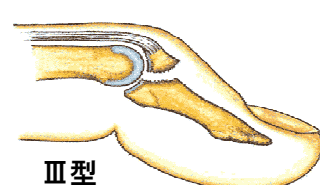
① ~③ (MP 関節軽度屈曲、PIP 関節 90° 屈曲)



I型



II型



III型